Ueber multiple Endotheliome (Angiosarkome s. Hämangioendotheliome) der Dura mater.

(Mit einer Abbildung.)

Inaugural-Dissertation

zur

Erlangung der Doktorwürde

in der

gesamten Medizin

verfasst und einer

Hohen medizinischen Fakultät

der

Kgl. Bayer. Ludwig-Maximilians-Universität zu München

vorgelegt von

Julius München,
approb. Arzt aus Wadern (Rheinprovinz).

München, 1904.
Kgl. Hof- und Universitäts-Buchdruckerei Dr. C. Wolf & Sohn.

Ueber multiple Endotheliome (Angiosarkome s. Hämangioendotheliome) der Dura mater.

(Mit einer Abbildung.)

Inaugural-Dissertation

zur

Erlangung der Doktorwürde

in der

gesamten Medizin

verfasst und einer

Hohen medizinischen Fakultät

der

Kgl. Bayer. Ludwig-Maximilians-Universität zu München

vorgelegt von

Julius München,
approb. Arzt aus Wadern (Rheinprovinz).

ACAD. LUDOVIC. BIBL.

München, 1904.
Kgl. Hof- und Universitäts-Buchdruckerei Dr. C. Wolf & Sohn.

Gedruckt mit Genehmigung der medizin. Fakultät
der Universität München.

Referent: Herr Obermedizinalrat Prof. Dr. von Bollinger.

Seinen lieben Eltern

in Dankbarkeit

gewidmet.

Digitized by the Internet Archive
in 2026

https://archive.org/details/IA41552301_0087

Unter Gehirntumoren verstehen wir alle im Schädelraume zur Entwicklung kommenden Neoplasmen, ganz gleich, ob sie in der Gehirnsubstanz oder von den verschiedenen Hüllen aus sich entwickeln. Abgesehen von den der Dura angehörigen sind also auch Knochengeschwülste des Schädeldaches, soweit sie nach innen wuchern, unter diesen Begriff einzureihen. Lassen wir die Syphilome, Tuberkeln, parasitäre Geschwülste und Aneurysmen, die ja ihrer Genese nach mit den Tumoren im eigentlichen Sinne nichts Gemeinsames haben, ausser acht, so können wir die übrigen in zwei verschiedene Formen zerlegen, erstens in scharf abgegrenzte, oft selbst von eigener Membran umgebene, und zweitens in infiltrierende, substituierende, ohne scharfe Grenze in die Gehirnsubstanz übergehende Geschwülste. Gliome und Sarkome treten in dieser Form auf. Andere, wie Psammome, Cholesteatome sind immer scharf abgegrenzt. Bei der überwiegenden Häufigkeit und Wichtigkeit der die Sarkome, Gliome etc. umfassenden Gruppe würde die nächstliegende Einteilung in verdrängende und infiltrierende von dem anatomischen Charakter der verschiedenen Geschwülste ganz abstrahieren müssen, was nicht angeht, da die Verschiedenheiten der Entwicklung und des Wachstums der Tumoren fast ausschliesslich von ihrer anatomischen Beschaffenheit abhängen. Es muss daher zunächst die anatomisch-histologische Einteilung der Gehirngeschwülste beibehalten werden.

1. Die Gliome. Durch Wucherung der Gliazellen entstehen Tumoren, die wir Gliome nennen. Es sind meist

knotige oder lappige Geschwülste, die in der Regel etwas derber als das normale Gewebe sich anfühlen. Doch zeigen sie beim Einschneiden gewöhnlich eine mehr oder weniger markige Beschaffenheit und im frischen Zustande ein deutliches Vorquellen über den Rand. Auf dem Durchschnitt ist das Gliom grau, grauweiss oder graurot, etwas durchscheinend, gelblich oder durch unregelmässige Verteilung der genannten Farbentöne bunt gefleckt, stellenweise vielleicht auch von opakweissen Flecken und hämorrhagischen Herden durchsetzt und dabei in der Konsistenz teils weicher, teils fester als normale Hirnsubstanz. Oft enthält das Gewebe zahlreiche, mit Blut gefüllte Gefässe, deren Lichtung diejenige normaler Hirngefässe um vieles übertrifft. Sind die Hämorrhagien sehr reichlich, so dass sie die ganze Geschwulst einnehmen, so kann dieselbe das Aussehen eines hämorrhagischen Herdes gewinnen. Die mikroskopische Untersuchung dieser Neoplasmen ergibt im allgemeinen die Zusammensetzung derselben aus reichlichen Zellen und einem Filzwerk faseriger Zwischensubstanz; doch weist sie in den einzelnen Fällen ziemlich bedeutende Verschiedenheiten nach. Schon die Grösse und Form der Zellen ist erheblichen Schwankungen unterworfen. In dem echten Gliom sind keine Nervenelemente vorhanden. Es gibt allerdings eine Form, bei der sich sowohl Ganglienzellen als auch Nervenfasern vorfinden, das von Klebs sog. Neurogliom, von Ziegler als Neuroglioma ganglionare beschrieben. Das Gliom kann verschiedene Kombinationen eingehen. Häufig tritt eine starke Zellanhäufung und eine Vermehrung der Netze auf und es entsteht das Fibrogliosarkom. Bildet sich im Innern des Glioms Schleim, so kann das Gewebe stellenweise den Charakter des Schleimgewebes annehmen und es entstehen auf diese Weise Geschwülste, die als Gliomyxome bezeichnet werden. Durch verdichtete bündel- oder lamellenförmige

Schichtung und Einschluss von kernhaltigen Zellen kommt das Fibrogliom zustande. Selbstverständlich können innerhalb der Gliome auch allerhand Degenerationsprozesse auftreten. Die häufigste Lokalisation der Gliome ist im Grosshirn, seltener im Hirnstamm.

2. Die Sarkome. Histologisch kommen den Gliomen am nächsten die Sarkome. Die grosse Mehrzahl derselben nimmt ihren Ausgangspunkt von der Dura mater des Gehirns, besonders an der Schädelbasis. Dann gehen sie auch von dem Periost der Schädelknochen oder von den letzteren selbst aus. Am häufigsten sind es Spindelzellensarkome, seltener Rundzellensarkome oder Sarkome mit polymorphen Zellformen. Sie zeichnen sich durch Armut an Blutgefässen aus, wachsen nur langsam und verdrängend. Es kommen ferner alveoläre Sarkome sowie auch Geschwülste vor, die durch Bildung von Zellnestern und anastomosierenden Zellsträngen innerhalb eines bindegewebigen Stromas charakterisiert sind und als Endotheliome bezeichnet werden. Sie bilden meist flache oder erhabene, gestielten Schwämmen in ihrer Konfiguration ähnlich sehende Tumoren („Fungus durae matris"), von Erbsen- bis Apfelgrösse, die nach innen wuchern und in der angrenzenden Hirnsubstanz grubige Vertiefungen hervorrufen. Entwickeln sie sich an der Aussenfläche der Dura, so dringen sie in den anliegenden Knochen ein, bringen ihn zum Schwund und können ihn schliesslich perforieren. Wo sie der Dura aufsitzen, senden sie in das Parenchym kleine Füsschen in Form von Zellzügen, die zwischen die derben Faserzüge eindringen, resp. aus denselben herauswachsen. Bei den Endotheliomen sind es die Lymphgefässendothelien, die die charakteristischen Zellstränge liefern, und es lassen sich in der Konfiguration der letzteren die ursprünglichen Lymphgefässe sehr wohl noch erkennen.

3. Die Psammome nehmen in der grössten Mehrzahl

der Fälle von dem Endothel der Meningen ihren Ausgangspunkt. Ihr Lieblingssitz ist an der Basis des Gehirns, wo sie kleine, derbe Knoten bilden, die oft reichlich sandartige Massen, sog. Kalkkonkremente, enthalten. Sie sind in der Regel gutartig. Wegen ihres Gehaltes an Nestern und Strängen endothelialer Zellen, welch' letztere teils in ihrer typisch platten Form, teils als polymorphe epithelähnliche Gestalten zur Beobachtung kommen, und wegen des Befundes von konzentrischen Schichtungskugeln hat man das psammöse Endotheliom früher vielfach für eine epitheliale Geschwulst gehalten. Die echten Psammome, die entweder solitär als Knoten oder multipel auftreten, entwickeln sich mit Vorliebe von der Dura, seltener von der Zirbeldrüse, der Pia mater und dem Plexus chorioideus aus. Borst sah einmal mehrere Psammome den basalen Hirngefässen als eiförmige, kleine Neoplasmen aufsitzen. Der Dura, wo sie am meisten lokalisiert sind, sitzen sie meist breitbasig oder gestielt auf, als derbe, oberflächlich höckerige Geschwülste, die meist von einer gefässreichen Kapsel überzogen sind.

4. Die Cholesteatome, Perlgeschwülste. Unter einem Cholesteatom versteht man im allgemeinen ein Gebilde von weissem, seidenartigem Glanze, von trockener, bröckeliger Beschaffenheit, von charakteristisch geschichtetem, feinblätterigem Bau. So beschaffene, meist kugelige Körper treten entweder solitär auf, oder es sind ihrer mehrere durch gefässführendes Bindegewebe zu einem grösseren Geschwulstconglomerat zusammengefasst, oder endlich es sind seidenglänzende Perlen, zum Teil sogar kurz gestielt, multipel und in verschiedenster Grösse entwickelt. Mikroskopisch sind die eigenartigen, geschichteten Gebilde aus meist kernlosen und kernhaltigen, glatten, den Schüppchen der Epidermis ähnlichen Elementen zusammengesetzt, die in dichten Lagen aufeinandergepresst erscheinen. Ausser den aufgeschichteten Zellelementen findet

man in den glänzenden Körpern Cholestearin in wechselnder Menge, ferner im Bereich trockener Zerfallsherde fettigen Detritus mit Fettkörnchenzellen und Fettsäurenadeln. Cholestearin kann auch fehlen, so dass die aus dichtem Beisatz entnommene Bezeichnung Cholesteatom nicht in allen Fällen berechtigt ist. Was die Entstehungsweise betrifft, so ist man besonders durch Boströms Untersuchungen darüber einig geworden, dass es sich um Neubildungen handelt, die aus embryonal verlagerten Epidermisabschnitten entstehen. Dafür spricht auch der Umstand, dass von dem einfachen Cholesteatom Übergänge zu Tumoren mit Haaren und Talgdrüsen, also zu den echten Dermoiden, die zweifelsohne aus abgesprengten Keimen hervorgingen, existieren. Ihr Vorkommen ist gebunden an die zarten Häute der Hirnbasis und an die Umgebung der hinteren und vorderen queren Hirnspalte. Indessen fehlen sie auch im Innern des Gehirns nicht.

5. Die Carcinome bilden meist weiche, flache Knoten in der Hirnhaut und in der Regel vereinzelte Neoplasmen in der Hirnsubstanz. Ihre Malignität besteht einmal in raschem Wachstum, so dass sie in der verhältnismässig kurzen Zeit von einigen Wochen oder Monaten die abenteuerlichsten Grössen bis zu der eines Kindskopfes erreichen können. Die Bösartigkeit zeigt sich ferner darin, dass jedes Gewebe ohne Unterschied von der Neubildung ergriffen und vernichtet wird. Der Knochen, die verschiedenen Häute des Gehirns, das Gehirn selbst werden nacheinander und je nach dem Ausgangspunkte in verschiedener Reihenfolge angefallen.

Weitaus die grösste Mehrzahl der Gehirnkrebse ist sekundärer Natur, oft multipel. Sehr selten ist ihr primäres Vorkommen, obwohl in den Ventrikelauskleidungen, in der Zirbeldrüse, der Hypophyse epitheliale Ausgangspunkte für das Neoplasma genügend vorhanden sind. Bei den

älteren Autoren findet man über dieses Verhältnis die entgegengesetzten Angaben; so waren nach Lebert (Virch. Arch. Bd. III) von den 48 Fällen 45 primär und nur 3 sekundär, aber gleichzeitig Krebs anderer Organe vorhanden und zwar unter den 45 Fällen 13 mal. Auch wird angegeben, dass die regionären Lymphdrüsen des Halses sehr häufig frei bleiben. Im Gegensatz zu diesen Angaben dürfte nach der heutigen Anschauung die grösste Mehrzahl dieser Tumoren als Metastasen aufgefasst werden.

Bemerkenswert sind noch die der Zirbeldrüse eigentümlichen Geschwülste. Die am häufigsten beobachteten pathologischen Neoplasmen derselben sind walnussgrosse, gelappte Tumoren, die oft zahlreiche Cysten und Hirnsand enthalten und als hyperplastische Vergrösserungen aufgefasst werden. An der Hypophysis cerebri werden am meisten cystische Wucherungen des vorderen Lappens mit Bildung kolloidhaltiger Cysten beobachtet. Sie werden als Adenome oder Strumen der Glandula pituitaria (Weigert) bezeichnet und können gelegentlich sogar die Grösse eines Tauben-, ja sogar eines Hühnereies erreichen.

Weit weniger häufig als Sarkome, Gliome, Psammome, Cholesteatome etc. vorkommende Geschwulstformen des Gehirns sind Lipome, Angiome, Osteome, Enchondrome, Dermoidcysten und Myxome zu nennen. Die merkwürdigen, durch Virchow bekannt gewordenen Schleimgeschwülste am Blumenbach'schen Clivus (Ecchondrosis physalifora), die allerdings meist sehr klein sind und die Grösse einer Haselnuss erlangen, bedingen, soweit die Beobachtungen bis jetzt zeigen, durchaus keine klinischen Erscheinungen. Sie sind sehr weich und zart, von gallertartigem Aussehen, bilden entweder eine zusammenhängende oder büschelartig gelappte Masse, die frei in den Arachnoidalsack hineinragt und gehen aus den Resten der Chorda dorsalis hervor.

Zu den cerebralen oder wenigstens intracraniellen und deswegen hier zu erwähnenden Tumoren gehören endlich zusammengesetzte Mischgeschwülste, die als fötale Inklusionen aufgefasst werden müssen. Weigert beschrieb einen solchen Tumor an Stelle der Zirbeldrüse. Saxer beobachtete einen im dritten Ventrikel; Strassmann und Strecker fanden ein Teratom im rechten Plexus chorioideus, Eberth eines an der Durainnenfläche der rechten Hemisphäre.

Um bei der Reichhaltigkeit des Materials den Gegenstand dieser Arbeit nicht zu weit auszudehnen, sollen diejenigen Geschwülste ausgeschlossen werden, die nicht durch direkten Gefässzusammenhang mit diesen Organen in Verbindung stehen, also Tuberkeln, entozoäre Cysten sowie alle eingekapselten Geschwülste, welche nicht Abszesse oder Überreste von Blutergüssen sind.

Symptomatologie der Gehirngeschwülste. Werfen wir in Kürze noch einen Blick auf die Erscheinungen, die die Gehirngeschwülste während des Lebens innerhalb der Schädelhöhle verursachen, ehe wir zur Besprechung unseres Falles übergehen. In seinem Lehrbuche „Pathologische Anatomie“ gibt Schmaus eine belehrende Zusammenstellung der beobachteten Symptome. Er sagt: Tumoren des Gehirns können, wenn sie langsam wachsen und eine gewisse Grösse nicht überschreiten, unter Umständen völlig symptomlos verlaufen, so dass sie als zufällige Nebenbefunde erst bei der Sektion entdeckt werden; in anderen Fällen machen sie frühzeitig allgemeine und lokale Erscheinungen. Die Allgemeinerscheinungen beruhen auf der Raumbeengung, welche die Geschwülste in der Schädelhöhle hervorrufen; es stellen sich dann die Erscheinungen des Hirndrucks, Andrängung der

Hirnoberfläche gegen den Schädel, Abplattung der Windungen, Blässe, Trockenheit der Meningen und der Hirnoberfläche, stärkere Spannung der Dura, Stauungspapille und durch Behinderung des venösen Abflusses oder des Abflusses der Cerebrospinalflüssigkeit auch Hydrocephalus internus ein. Besonders pflegt ein solcher zustande zu kommen, wenn die Vena magna Galeni verlegt oder komprimiert wird. Daneben zeigen sich vielfach Verdrängungserscheinungen und Verschiebung mit Formveränderung des Gehirns, Verschiebung des Balkens und ganzer Hemisphären. Dadurch, dass die Hirnsubstanz sich allmählich an die Raumbeengung anpasst, können die Symptome lange Zeit ausbleiben; doch zeigen sich in der Umgebung der Tumoren lokale Veränderungen, namentlich Druckatrophie der anliegenden Hirnbezirke und kollaterales Ödem, welches durch Behinderung der Lymphzirkulation zustande kommt. Andererseits kommt es auch nicht selten zur Verdichtung des Gliagewebes, wodurch der Tumor mehr oder weniger eingekapselt werden kann. Bösartige Geschwülste, insbesondere auch die Gliome, zeigen ein infiltrierendes Wachstum, d. h. sie sind nirgends von der Nachbarschaft scharf abgrenzbar, sondern dringen in dieselbe vor und vergrössern sich auch durch oppositionelles Wachstum. In solchen Fällen scheinen die Verdrängungserscheinungen geringere zu sein.

Was die mittlere Zeitdauer der Gehirntumoren betrifft, so schwankt dieselbe zwischen $1^1/_2$—2 Jahren. Das Minimum der Dauer war drei Monate, das Maximum fünf Jahre.

Das Vorkommen der Gehirngeschwülste ist hinsichtlich des Geschlechtes verschieden. Im allgemeinen scheinen sie bei Männern um ein Viertel häufiger zu sein als bei Frauen. Nach Lebert fielen von 89 Fällen 51 auf erstere und 38 auf letztere. Friedreich fand unter 44 einschlägigen Fällen 28 Männer, 15 Frauen und ein Kind ohne Angabe des Ge-

schlechts. Hasse beobachtete 14 Fälle, darunter neun Männer. Im ganzen dürfte sich herausstellen, dass mindestens drei Männer auf zwei Frauen kommen.

Ebenso verschieden ist der Grad der komparativen Häufigkeit der Geschwulstformen unter sich. Sicherlich am häufigsten sind die Sarkome, die nach Wernike die Hälfte aller Fälle ausmachen. Dann kommen in absteigender Reihenfolge die Gliome, Carcinome, Psammome, Cholesteatome, Fibrome etc.

Hinsichtlich des Lebensalters ist zu bemerken, dass Sarkome und Carcinome überwiegend zwischen dem 30. und 60. Lebensjahre auftreten. Manche Gliome und Myxome sind nach Virchow angeboren.

Nach den vorstehenden allgemeinen Erörterungen, deren Kenntnis für den einzelnen Fall erforderlich erscheint, sei es mir gestattet, über einen Fall von Endotheliom der Dura mater des Gehirns zu berichten, der am 26. Mai 1904 im hiesigen pathologischen Institut von Herrn Dr. Oberndorfer seziert wurde.

Sektionsprotokoll.[1])

Frau N., 75 Jahre alt, † 25 Mai 1904.

Da die übrigen Organe kein besonderes Interesse bieten, so seien dieselben ausser acht gelassen. Uns interessiert hier vor allem der Befund der Sektion der Schädelhöhle:

Schädeldach sehr dick. Die Dura mit dem Knochen durch derbe Spangen verwachsen. Nach Herausnahme des Gehirns mit dem Schädeldache sieht man in der rechten Hinterhauptsgrube der Innenseite der Dura eine halbkirschgrosse, ziemlich weiche, weisse Geschwulst der Dura pilz-

[1]) Sektionsjournal des pathologischen Instituts Nr. 500. 1904.

förmig aufsitzen. Dem rechten Parietallappen entsprechend findet sich eine kleinhühnereigrosse, der Dura breit aufsitzende, bläulichrote Geschwulst von ziemlich weicher Beschaffenheit, die gerade in der motorischen Region des Parietallappens eine tiefe Kompression verursacht. Eine weitere dritte ähnliche Geschwulst findet sich, ebenfalls der Dura aufsitzend, über der Spitze des linken Frontallappens; auch hier eine erhebliche Kompression der Gehirnsubstanz als Folgezustand. Sämtliche Geschwülste sind mit glatter Oberfläche versehen und leicht von dem Gehirn ohne Substanzverlust desselben abzuziehen. Die Gehirnsubstanz selbst überall von weisser Farbe, sehr blutarm. In der Umgebung der rechten parietalen Kompression besteht anscheinend Erweichung. Die übrigen Teile sind ohne wesentlichen Befund.

Anatomische Diagnose: Multiple Tumoren der Dura mater mit tiefen Impressionen des Gehirns, besonders stark in der Scheitelregion.

Nebenbefunde: Adipositas universalis, Adipositas cordis. Beginnende schlaffe Pneumonie, besonders rechts. Lungenödem.

Mikroskopischer Befund: Zum Zwecke der histologischen Untersuchung wurde dem Haupttumor ein Stück entnommen und mit Hämatoxylin-Eosin gefärbt. Das Präparat bietet bei Vergrösserung D (Zeiss) folgenden interessanten Befund: Das Geschwulstgewebe besteht grösstenteils aus Gefässen mit dünner Wandung, sämtlich strotzend mit Blutkörperchen gefüllt. Die Gefässe haben fast alle gleich grosse Lichtung und liegen in einem ziemlich zellreichen Stroma, das zum grössten Teil etwas gequollen und sich von den Wandungen der dünnen Gefässe nicht scharf abgrenzen lässt. Die Gefässwandungen selbst sind einer hyalinen Degeneration verfallen. In dem Stroma finden sich hie und da blasse, helle Gebilde ohne Kerne, die konzentrische

Schichtung ihrer sie zusammensetzenden Lamellen aufweisen. Daneben finden sich im Stroma auch grössere homogene, wie geronnen aussehende Einlagerungen. Zur besseren Übersicht des Präparates sei eine Zeichnung des mikroskopischen Bildes beigefügt. Vergrösserung D Zeiss.

Nach dem histologischen Befund handelt es sich demnach um eine mit dem Gefässystem in innigem Zusammenhang stehende Geschwulst, die am besten in die Reihe der Endotheliome einzusetzen wäre, eventuell könnte auch hierfür die Bezeichnung Angiosarkom oder Hämangioendotheliom gewählt werden.

Die Vielgestaltigkeit der Endotheliomgruppe, die zum grossen Teil in der Variabilität der endothelialen Geschwulstzelle und deren Fähigkeit zu weitgehender Metamorphose begründet liegt, war die Ursache zu einer höchst mannigfaltigen Deutung und Namengebung. In der Tat hat keine Geschwulstform so viele Titulaturen aufzuweisen wie die Endotheliome. Endotheliom (der serösen Häute) [Kobin], Endothelkrebs [Schulz], Sarcoma endotheliale (Durae) [von Rindfleisch], Endothelsarkom [Fischer, Cramer], Bindegewebskrebs [Neumann], Tumeurs fibroplastiques ou sarcomateuses [Lebert], Alveolarsarkom [Billroth], Angiosarkom [Waldeyer, Kolaczek, von Hippel], Epithelialcarcinom (der Dura) [von Rustizky]. Diese und eine ganze Reihe anderer Bezeichnungen sind gebraucht worden.

Waldeyer schlug für eine besondere Gruppe der Endotheliome, die durch die Anordnung der Geschwulstzellen um Blutgefässe charakterisiert sind, den Namen plexiformes Angiosarkom vor, wurde aber missverstanden, weil man die Bezeichnung auf die Endotheliome im allgemeinen ausdehnte. So bezeichnete z. B. Kolaczek als Angiosarkome alle von dem Endothel der Blut- und Lymphgefässe ausgehende geschwulstmässige, zellreiche Neubildungen.

von Hippel (Ziegl. Beiträge Bd. XIV) fordert, den Begriff Endotheliom ganz aufzugeben und nur zwischen Hämangiosarkom und Lymphangiosarkom zu unterscheiden.

Lubarsch versteht unter Angiosarkom blutgefässreiche Tumoren, in denen Zellzüge mit spärlicher Intercellularsubstanz um die Gefässe angeordnet und in ihrer Anordnung durch den Verlauf der Gefässe bestimmt sind.

Die wenigen Angaben mögen genügen, um darzutun, dass es vorteilhaft ist — abgesehen von der Bezeichnung Endothelioma durae matris —, den Namen Angiosarkom nach dem Vorgange Ribberts, Borst und anderer jüngerer Autoren ganz fallen zu lassen.

In den letzten Jahrzehnten ist mit der Bezeichnung Endotheliom vielfach Missbrauch getrieben worden, indem Geschwülste, deren Ableitung vom Epithel nicht recht gelingen wollte, gern als Endotheliome angesprochen wurden, auch wenn die Zellen noch so sehr epithelähnlich sind. Demgegenüber ist zu konstatieren, dass unter den Endotheliomen das an der Innenfläche der Dura befindliche allein eine genetisch gesicherte Stellung einnimmt. Seine Entstehung lässt sich mit weit grösserer Bestimmtheit als die aller anderen hier in Betracht kommenden Tumoren auf Zellen zurückführen, welche die Bezeichnung Endothelien verdienen. Wie schon oben erwähnt, wurden diese Tumoren von Waldeyer, Kolaczek als Angiosarkome bezeichnet. Auch von ihnen ist in der Literatur eine grosse Anzahl namhaft gemacht.

Ziegler gibt in seinem Lehrbuche der pathologischen Anatomie Bd. II eine anschauliche Zeichnung und genaue Beschreibung eines von ihm selbst beobachteten Falles von Endothelioma durae matris („Fungus durae matris“). Ausserdem teilen Engert, Bizzozero, Bozzolo und Maier Endotheliome der Dura mater mit.

Was die Zusammensetzung anbetrifft, so bilden speziell die Endotheliome der Dura eine geschlossene Tumorgruppe, die mannigfache Variationen in der Zusammensetzung aufweist. In dem einen Teil der Fälle überwiegen die Zellen, die alveolär bezw. strangartig angeordnet sind, während das Gerüst reichlich oder wenig stark entwickelt ist oder fast nur aus Gefässen besteht. In anderen Fällen bilden die Zellen mehr oder weniger fibrilläre Zwischensubstanz und man spricht von Fibroendotheliom. In wieder anderen Fällen finden sich bei zelliger oder fibrillärer Struktur wechselnde Mengen von verkalkten Kugeln und Balken und man spricht von Psammomen.

Das eigentliche Psammom der Meningen ist eine endotheliale Neubildung [Steudner, Golgi, Bizzozero und Bozzolo] und wir treffen sowohl unter den faszikulären bezw. Fibroendotheliomen als auch unter den alveolären Endotheliomen charakteristische sogenannte Sandgeschwülste.

Die geschichteten kugeligen Gebilde, wie sie in unserem mikroskopischen Präparate auch angedeutet sind, können so zahlreich sein, dass sie die Neubildung fast ganz zusammensetzen, oder sie liegen in ihr zerstreut oder sie sind so spärlich, dass man sie kaum findet, oder sie fehlen gänzlich. Sie entstehen dadurch, dass sich Zellen um einen Mittelpunkt konzentrisch herumlegen und dann bald mehr, bald weniger Zwischensubstanz bilden, in der sich häufig die untergehenden Zellen ganz verlieren. So entstehen Kugeln, die noch konzentrisch angeordnete Kerne in wechselnder Menge enthalten oder, abgesehen von ringförmiger Streifung, ganz homogen sind. Den Mittelpunkt der kugeligen Körper bilden eine oder mehrere Zellen, um welche sich die andern herumlegen oder es erfolgt die konzentrische Lagerung um einen nicht zu weiterer Entwicklung gelangenden Gefässpross.

Ausser den Kugeln finden sich in den mehr fibrösen Tumoren auch balken- und spiessförmige Körper, die sich wohl hauptsächlich um Capillaren bilden, welche in der Achse verlaufen und hier in jüngeren Stadien noch nachgewiesen werden können. Die Kugeln und Spiesse verkalken sehr häufig; dann hat die Schnittfläche der Geschwulst, die sich im ausgesprochenen Falle nicht ohne Läsion des Messers gewinnen lässt, eine für den fühlenden Finger rauhe Beschaffenheit. Sie macht den Eindruck, als sei sie mit Sand bestreut. Virchow hat zuerst Tumoren, die im Gehirn vorkommen und Sand enthalten, der dem in der Zirbeldrüse normal vorhandenen analog ist, Psammome genannt. Nach ihm ist der Name zu weit ausgedehnt worden. Virchow verwahrt sich dagegen, dass die Bezeichnung auch auf epitheliale Tumoren mit Sandkonkretionen ausgedehnt werden dürfe, sie sei nur für bindegewebige Geschwülste bestimmt. Da aber unsere Endotheliome in letzter Linie bindegewebiger Abkunft sind, so darf der Ausdruck Psammom auf sie in Anwendung gebracht werden.

Eine weitere besondere Form bildet das Peritheliom. Darunter verstehen wir einen Tumor, der aus einem Gefässbaum und einem die einzelnen capillarähnlichen weiten Gefässröhren einscheidenden Mantel von Zellen besteht, die man durch Wucherung von Endothelien entstehen lässt. Als solche kommen in Betracht die glatten Elemente, die hier und da die Aussenfläche von Gefässen bedecken (Perithelien) und welche meist zugleich auch auf der Innenfläche eines die Gefässe umhüllenden Endothelrohres vorhanden sind, wie es in besonders typischer Form die Gehirngefässe begleitet.

Die Frage, ob wir es in unserem Falle mit einem Hämangioendotheliom zu tun haben, muss entschieden mit ja beantwortet werden. Abgesehen davon, dass diese Geschwülste, wie oben erwähnt, in allererster Linie auf der

Dura des Gehirns vorkommen, spricht auch die Histogenese, von der wir ja in jedem Falle bei der Bezeichnung und Beurteilung einer Neubildung ausgehen müssen, für die Richtigkeit der anatomischen Diagnose. Blutgefässe bilden den Mutterboden der Geschwulst, strotzend gefüllt mit roten Blutkörperchen. Das Zwischengewebe zwischen den einzelnen Gefässen ist ein rundzelliges Sarkomgewebe, das bluthaltige Lumen wird von den Zellen, wie von glatten Endothelien, begrenzt. Letzter Befund rechtfertigt auch die Bezeichnung Angiosarkom vollauf, denn diese Bezeichnung wird für Tumoren angewandt, in denen sich die Blutgefässe einer hervorragenden Ausbildung erfreuen.

Das Wachstum der Hämangioendotheliome der Dura bietet manches Interesse. Dasselbe geschieht wie bei allen echten Geschwülsten aus eigenen Mitteln, nicht durch eine Verbreitung eines geschwulsterzeugenden Reizes in die vorher normale Umgebung. Nicht dadurch verbreitet sich ein Endotheliom der Blutgefässe, dass innerhalb Endothelien vorher normaler Blutgefässe (Capillaren) in Proliferation geraten und Zellröhren und solide Zellstränge bilden, sondern die endothelialen Geschwulstelemente selbst sind es, die sich in die Umgebung vorschieben und durch weitere Wucherung die charakteristischen Geschwulstkörper bilden. Dieses Vordrängen der Geschwulstelemente geschieht entweder ungeordnet in den Spalträumen der Gewebe oder es ist — besonders bei möglichst geringer Beeinflussung des Wachstums durch die Umgebung — nicht selten, dass die endothelialen Geschwulstelemente in Form von langen Zellsprossen proliferieren, die in ihrer Beschaffenheit und Anordnung ausserordentlich an die Gefässprossung erinnern, die wir von regeneratorischen und organisatorischen Prozessen, besonders aber von der Wundheilung her kennen. Sowohl in intravaskulären Hämangioendotheliomen wie in Peritheliomen findet

man in letzteren Fällen in den ersten Stadien der Neubildung lange, kettenförmige Zellsprossen, sowohl in Form einzelner hintereinander angeordneter Elemente, als in einer doppelten, innig zusammengeschmiegten Schicht. Diese Sprossen treten dann nicht selten in eine netzförmige Anordnung zusammen. Die intravaskuläre Form des Blutgefässendothelioms geht von hier ab ein atypisches Wachstum in der Weise ein, dass aus den Sprossen der Capillarendothelien nicht reguläre Gefässlichtungen mit plattem, einschichtigem Endothel an der Wand werden, sondern die Proliferationsenergie der Endothelien erzeugt entweder ein überreiches und dazu hypertrophisches, gelegentlich sogar kubisches und cylindrisches Endothel oder sogar solide Zellstränge, die zunächst in ihrer Gestalt und Anordnung noch entfernt an Blutgefässe erinnern, später aber durch eigenes Wachstum und infolge komplizierter Umbildungsvorgänge innerhalb des Stromas ihre genetischen Beziehungen mehr und mehr ableugnen. Je nach den besonderen Verhältnissen entsteht dann auf der Höhe der Geschwulstentwicklung eine plexiforme oder alveoläre Struktur. Es muss jedoch daran erinnert werden, dass es Blutgefässendotheliome gibt, die den Typus des Ausgangsgewebes strenger wahren und an vielen Stellen annähernd reguläre Gefässlichtungen bilden oder doch wenigstens innerhalb der gebildeten Zellstränge Lumina für einen entsprechenden Inhalt (rote Blutkörperchen) frei lassen, so dass also eigentlich Zellröhren entstehen.

Von nicht geringerem Interesse ist die Entstehung der Endotheliome der Dura, wenn auch die Kenntnis, die wir davon haben, keineswegs eine sichere ist. Es ist anzunehmen, dass sie aus überschüssigen, ausgeschalteten Keimen hervorgehen, die etwa bei der Trennung von Dura und Pia liegen bleiben. Man kann aber auch die Befunde heranziehen, die M. B. Schmidt erhoben hat (Virch. Arch. 170).

Er fand in den Spalträumen der Dura mater, insbesondere aber in enger Beziehung zu den Pacchionischen Granulationen als ihren Überzug, haufenweise liegende, zellige Elemente, die unzweifelhaft als Endothelien angesprochen werden müssen. Er meint, dass von ihnen die hier in Rede stehenden Neoplasmen abgeleitet werden können. Nach der genetischen Identität der beiderseitigen Elemente wird das zutreffen, aber nicht in dem Sinne, dass jene Zellhaufen direkt in die Geschwülste übergingen. Denn diese liegen ja ganz auf der Dura, nicht wie die normalen Zellmassen in deren Spalten. Nach Ribberts Anschauung nehmen die Tumoren ihren Ausgangspunkt von solchen Endothelkomplexen, die entwicklungsgeschichtlich in eine abnorme Lage, auf die freie Duraflâche gerieten. Die genetische Übereinstimmung aber erhellt in bemerkenswerter Weise aus dem Umstand, dass sich auch in jenen fraglosen Endothelien die Schichtungen und Kalkkugeln vorfinden.

Betrachten wir zum Schlusse noch das multiple Auftreten der Endotheliome der Dura, wie es in unserem Falle vorliegt, so ergibt sich aus der einschlägigen Literatur die Tatsache, dass das multiple Vorkommen ziemlich selten ist. Klebs berichtet von disseminierten, miliaren Endotheliomen der Pia, welche in Form von kleinsten, weisslichen, in der Substanz der Pia gelegenen Knötchen auftreten. Ausserdem haben de Vincentiis, Schweninger, Engelmann, Lücke, von Sukovicz, von Driessen, Sudhoff, Braun, J. Volkmann über multiple Endotheliome Mitteilungen gemacht. Die meisten erreichen niemals einen bedrohlichen Umfang, gehen über die Grösse etwa einer halben Walnuss nicht hinaus. Einzelne aber werden grösser und bringen dem befallenen Individuum Nachteil.

Zum Schlusse meiner Arbeit erfülle ich noch die angenehme Pflicht, Herrn Obermedizinalrat Prof. Dr. v. Bollinger für die gütige Übernahme des Referats, sowie Herrn Prof. Dr. Dürck für die freundliche Überweisung des Themas und Herrn Dr. Oberndorfer für freundliche Unterstützung bei der Bearbeitung meinen verbindlichsten Dank auszusprechen.

Literatur.

Borst: Die Lehre von den Geschwülsten.

Friedreich: Beiträge zur Lehre von den Geschwülsten innerhalb der Schädelhöhle.

Hasse: Hirngeschwülste. Virchows Archiv. Pathologie und Therapie. IV.

v. Hippel: Beitrag zur Kasuistik d. Angiosarkome. (Ziegler Bd. 14.)

H. Lebert: Paris. Virchow Archiv. III.

Prager Vierteljahrschrift. 1877.

Ribbert: Geschwulstlehre. 1904.

Ribbert: Spezielle pathologische Anatomie.

Schmaus: Pathologische Anatomie.

Wernike: Lehrbuch der Gehirnkrankheiten.

Ziegler: Lehrbuch der speziellen pathologischen Anatomie. II.

Lebenslauf.

Ich wurde am 19. November 1876 als Sohn des Kaufmanns C. N. München zu Wadern geboren, besuchte von meinem zwölften Lebensjahre ab das Gymnasium zu Trier und von meinem achtzehnten ab das Gymnasium an Aposteln zu Köln, welch letzteres ich Ostern 1899 mit dem Zeugnis der Reife verliess, um mich dem Studium der Medizin zu widmen. Zunächst hielt ich mich sieben Semester in München auf, wo ich Ostern 1902 die ärztliche Vorprüfung bestand. Im Wintersemester 1902 bezog ich die Universität Berlin und kehrte Sommersemester 1903 wieder nach der Universität München zurück, wo ich im Juli 1904 das Tentamen medicum bestand.

Julius München,
approb. Arzt.

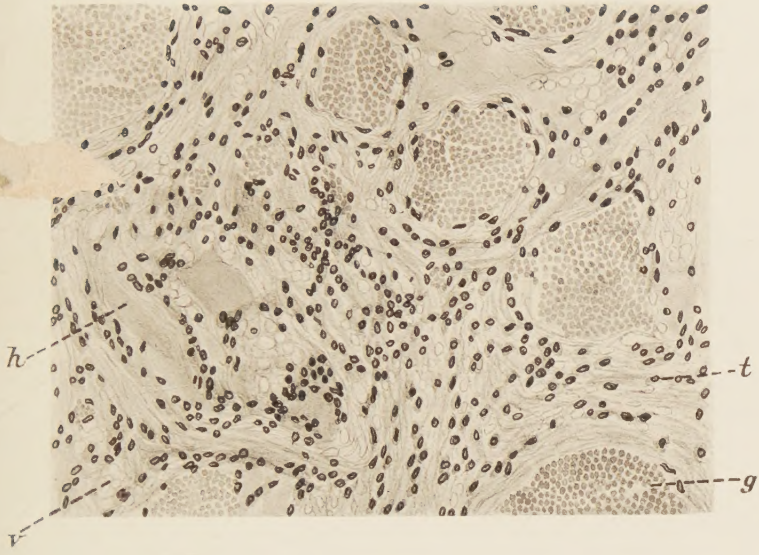

Zeiss. $\frac{\text{Oc. } 2}{\text{Obj. } D}$ Vergrösserung 220.

Schnitt aus der Mitte des Haupttumors:

g = Gefässe.

t = Geschwulstzellen, aus den Endothelien hervorgegangen.

h = hyaline Einlagerungen an der Stelle obliterierter Gefässe.

v = Vacuolisierungen im Geschwulstgewebe.